

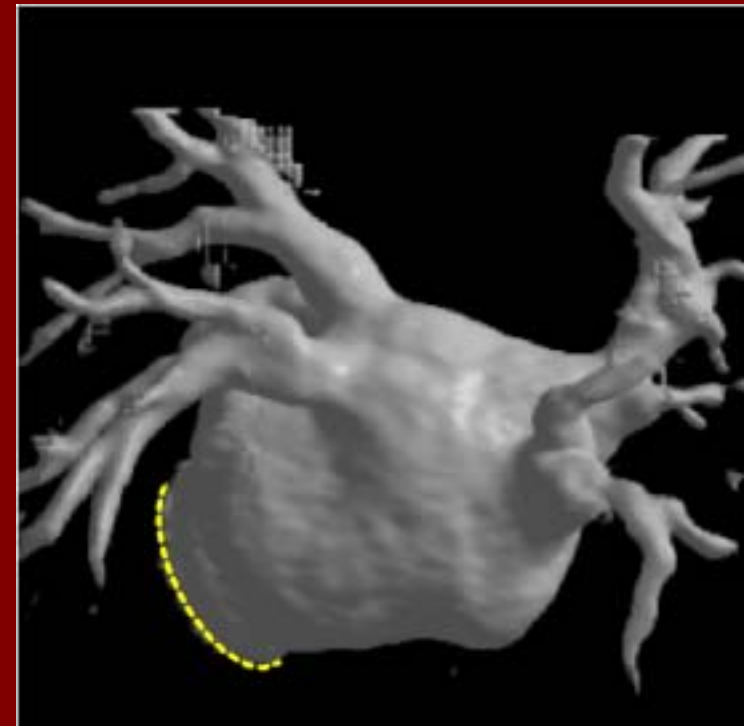
Kardiologie in Klinik und Praxis:
Herzinsuffizienz und Vorhofflimmern



Interventionelle Therapie des Vorhofflimmerns: Welches Verfahren für welchen Patienten?

Ludger Obergassel

Städtische Kliniken Bielefeld



Vorhofflimmern und strukturelle Erkrankung: Multiple klinische Optionen



Vorhofflimmer – Stadium ↔ Begleiterkrankungen

• Paroxysmales

- häufige, kurze Episoden, spontan limitiert
- **Kardioversion sinnlos**, Unterdrückung der Rezidive

• Persistierendes

- seltener, aber anhaltend
- Terminierung nicht spontan, daher **Kardioversion**

• Permanentes

- chronifiziert, nicht mehr rhythmisierbar

- idiopathisches
- Endokrinologisch bei Hyperthyreose
- arterielle Hypertonie mit hypertensiver Herzkrankheit
- Strukturelle Herzkrankheit (KHK, angeborene Vitien, erworbene Vitien, DCM, HCM, Myokarditis, Speicherkrankheiten)
- Weitere extracardiale Ursachen (COPD mit Cor pulmonale, Z.n. rez. Lungenembolien)

Klinische Präsentation und Entwicklung von Vorhofflimmern (AF)



Elektrisches Remodeling

(Refraktärperiode, Wellenlänge, Leitungsgeschwindigkeit)

Fokale Trigger(PV)



Strukturelles Remodeling (Größe, Struktur)

Multi-Reentry (LA + RA)

SVES

Atriale Tachy.

Paroxysmales AF

Persistierendes AF

Permanentes AF

Klinische Präsentation und Entwicklung von Vorhofflimmern (AF)



Elektrisches Remodeling

(Refraktärperiode, Wellenlänge, Leitungsgeschwindigkeit)

Fokale Trigger(PV)

SVES

Atriale Tachy.

Paroxysmales AF

Persistierendes AF

Permanentes AF



Multi-Reentry (LA + RA)

Strukturelles Remodeling (Größe, Struktur)

Interventionelle Therapie von Vorhofflimmern



- **Palliative** Ablation: His – Bündel – Ablation mit Implantation eines permanenten Schrittmachers » Reine **Frequenzkontrolle**
- **Hybridtherapie** mit Ablation von typischem Vorhofflattern und medikamentöse antiarrhythmische Therapie (Klasse I oder III)
- **Kurative linksatriale Ablation**
 - Elektrophysiologisch geführte **ostiale Pulmonalvenenisolation**
 - Elektroanatomisch geführte **circumferentielle Ablation** mit / ohne zusätzliche(n) atriale(n) Linien

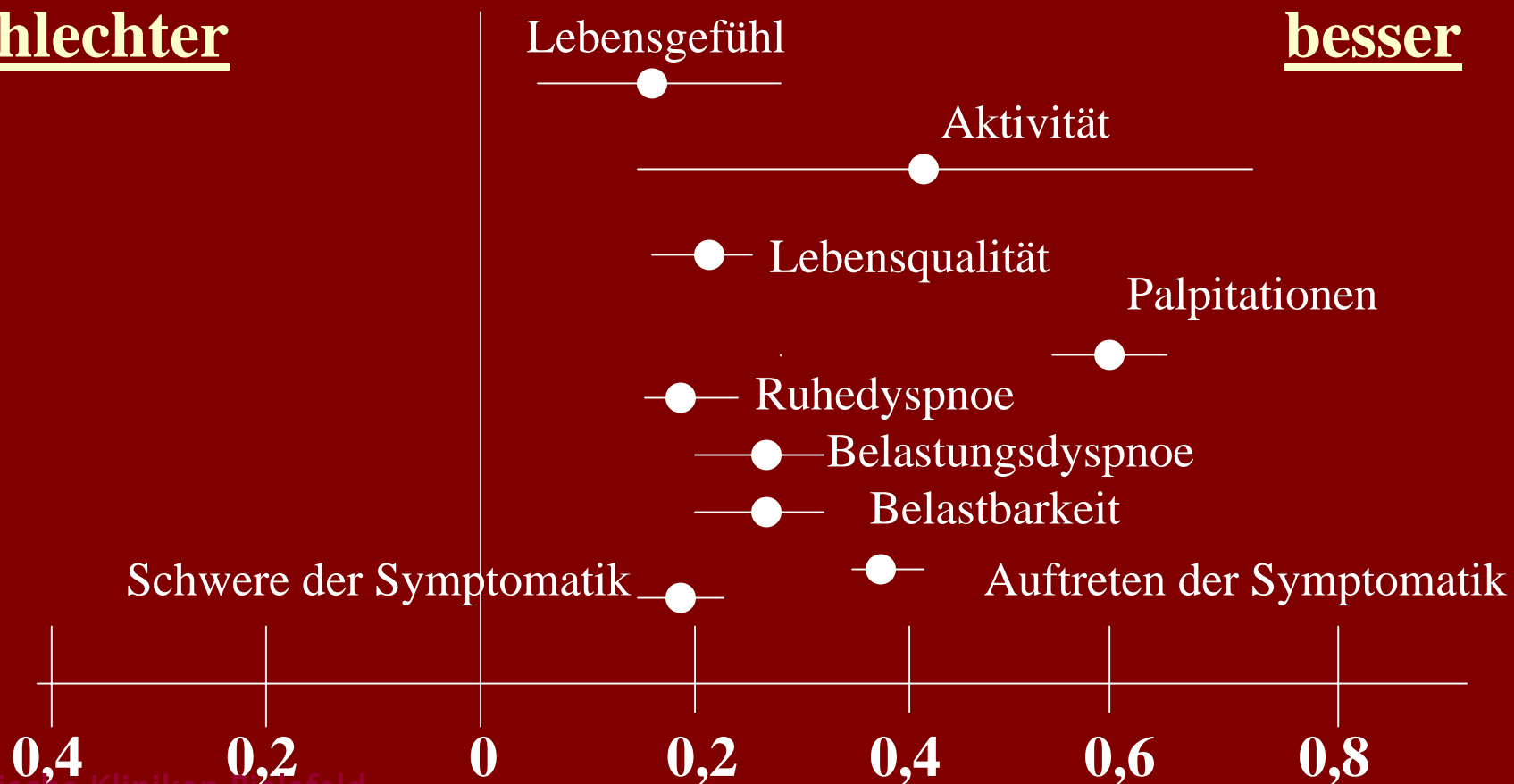
Klinische Ergebnisse nach His-Ablation und PM-Implantation wegen Vorhofflimmern



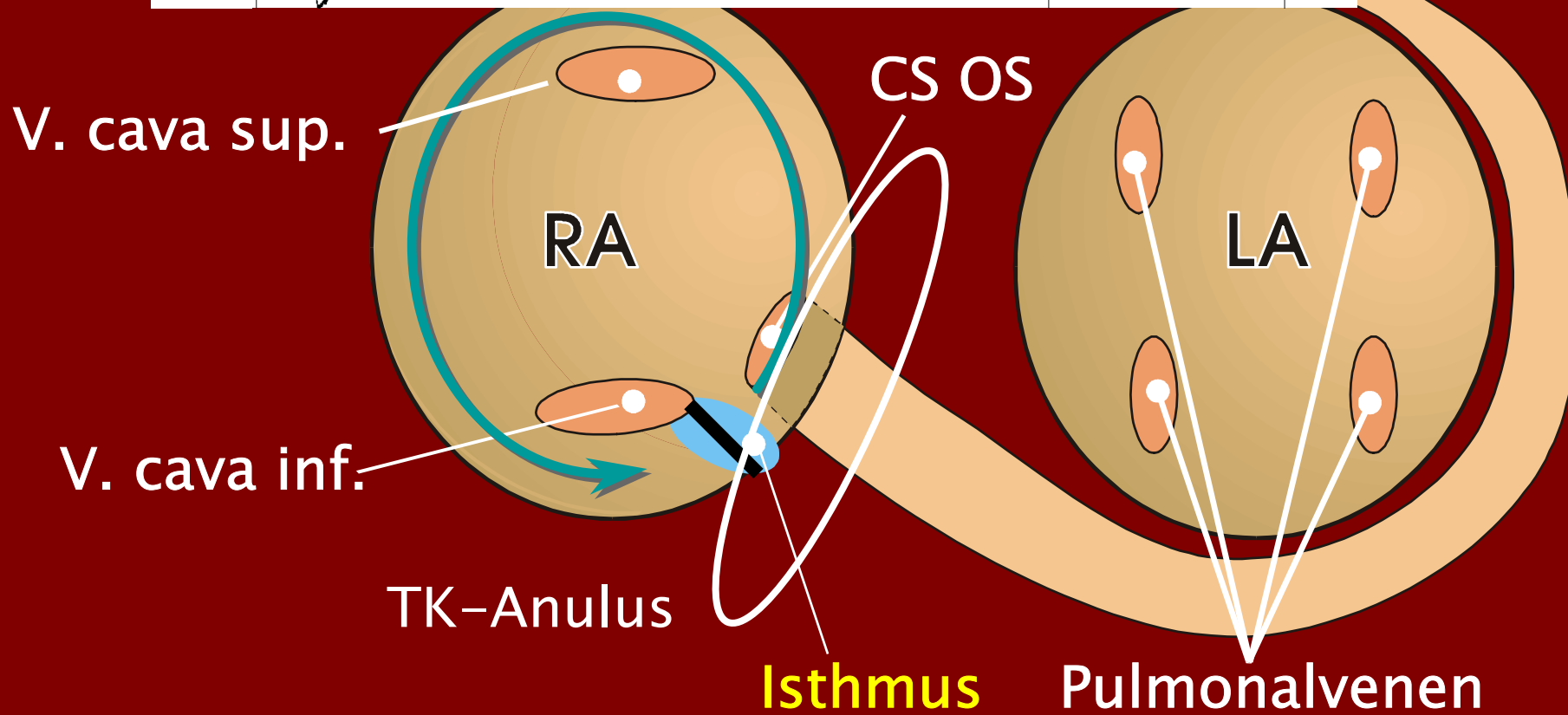
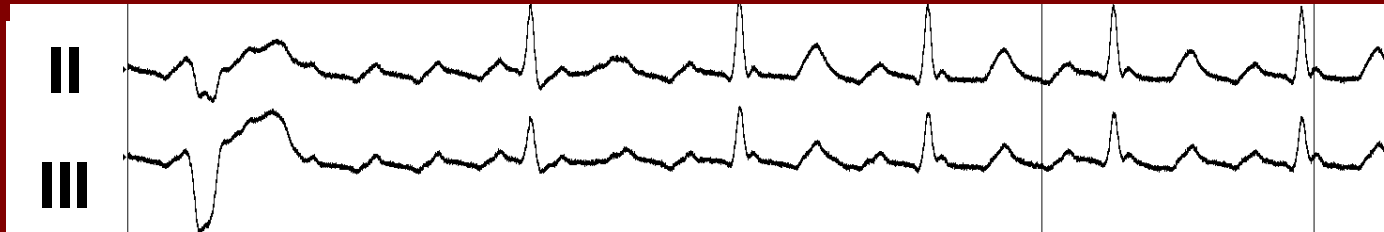
Metaanalyse von 1181 Patienten (Wood et al., Circulation 2000):
Signifikante Besserung der Symptomatik

schlechter

besser



Hybridtherapie: Klasse I oder III plus Ablation des rechtsatrialen Isthmus



Hybridtherapie: Klasse I oder III plus Ablation des rechtsatrialen Isthmus



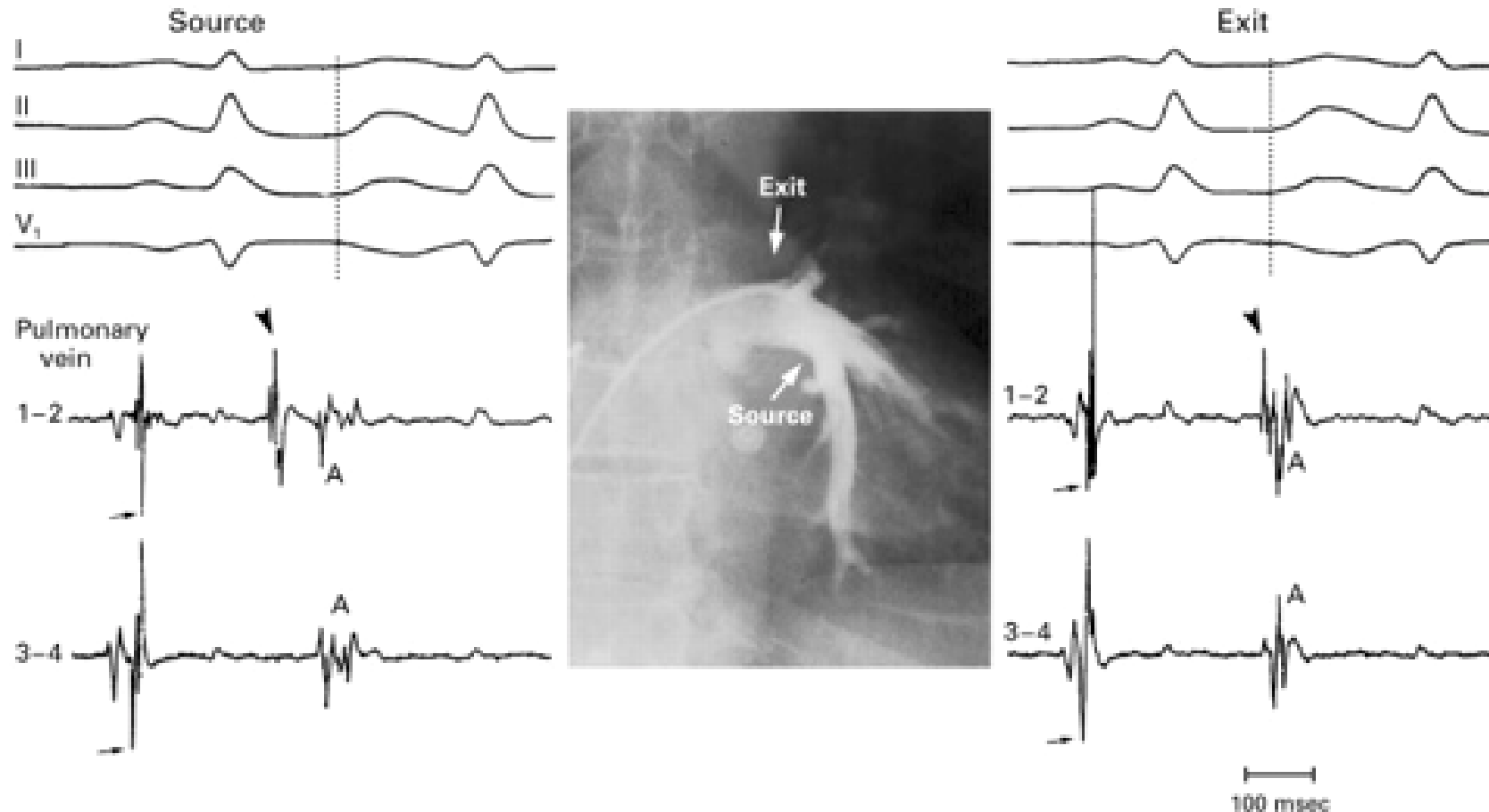
- Indikation: Entwicklung von **typischem Vorhofflattern** unter Antiarrhythmika (ca. bei **15 % der Patienten**, die Antiarrhythmika wegen Vorhofflimmern erhalten)
- Ca. **60 % – 80 %** nach ca. 4 – 8 (21) Monaten frei von VH-Flimmern und VH-Flattern

Reithmann, Steinbeck, Hoffmann et al., Eur H J 2003

Schumacher, Lüderitz et al., JACC 1999

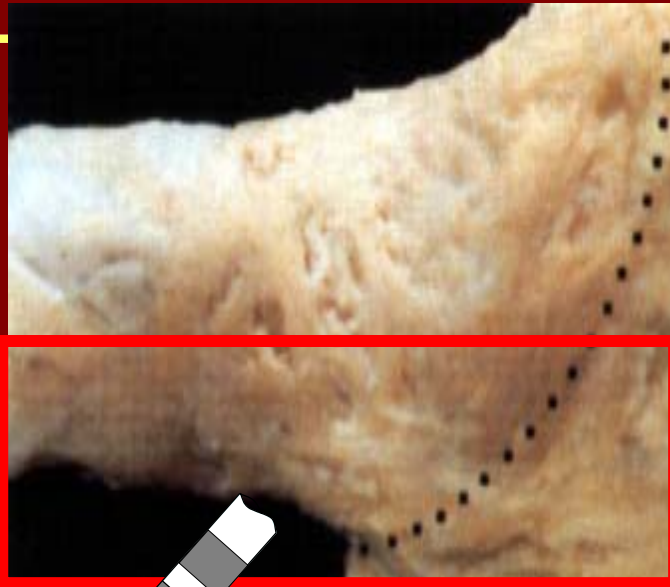Nabar, Rodriguez, Wellens et al., Circulation 1999

Ablation von Vorhofflimmern: Angiographie der linken unteren Lungenvene mit fokaler Aktivität

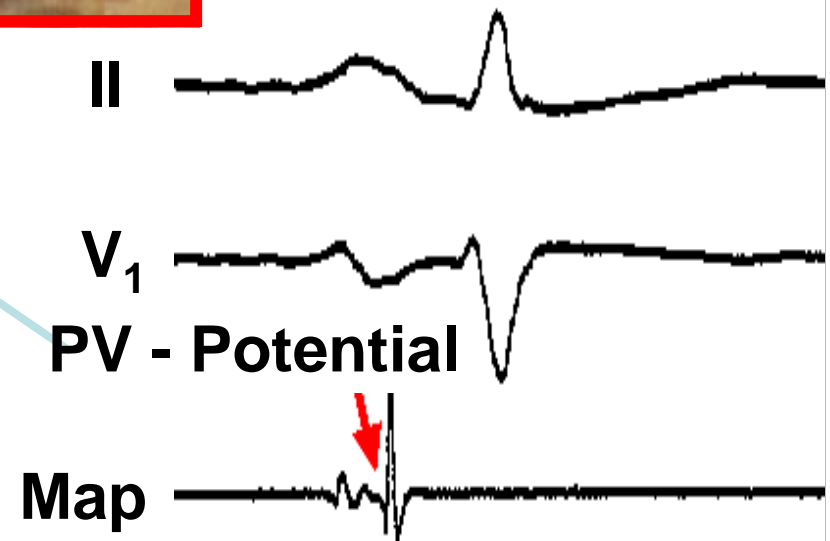
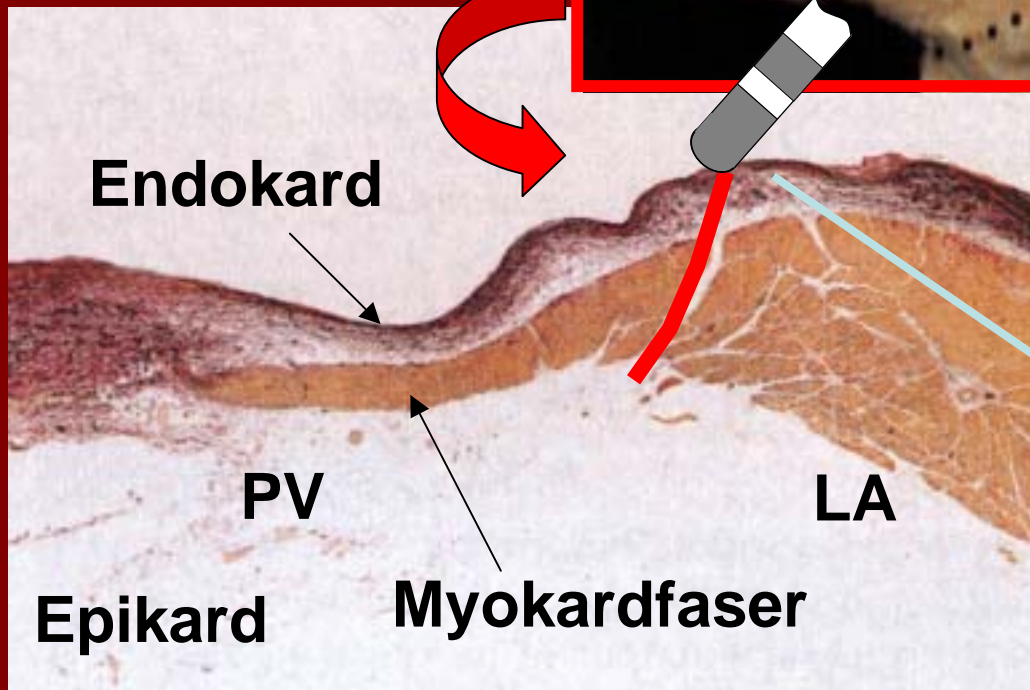


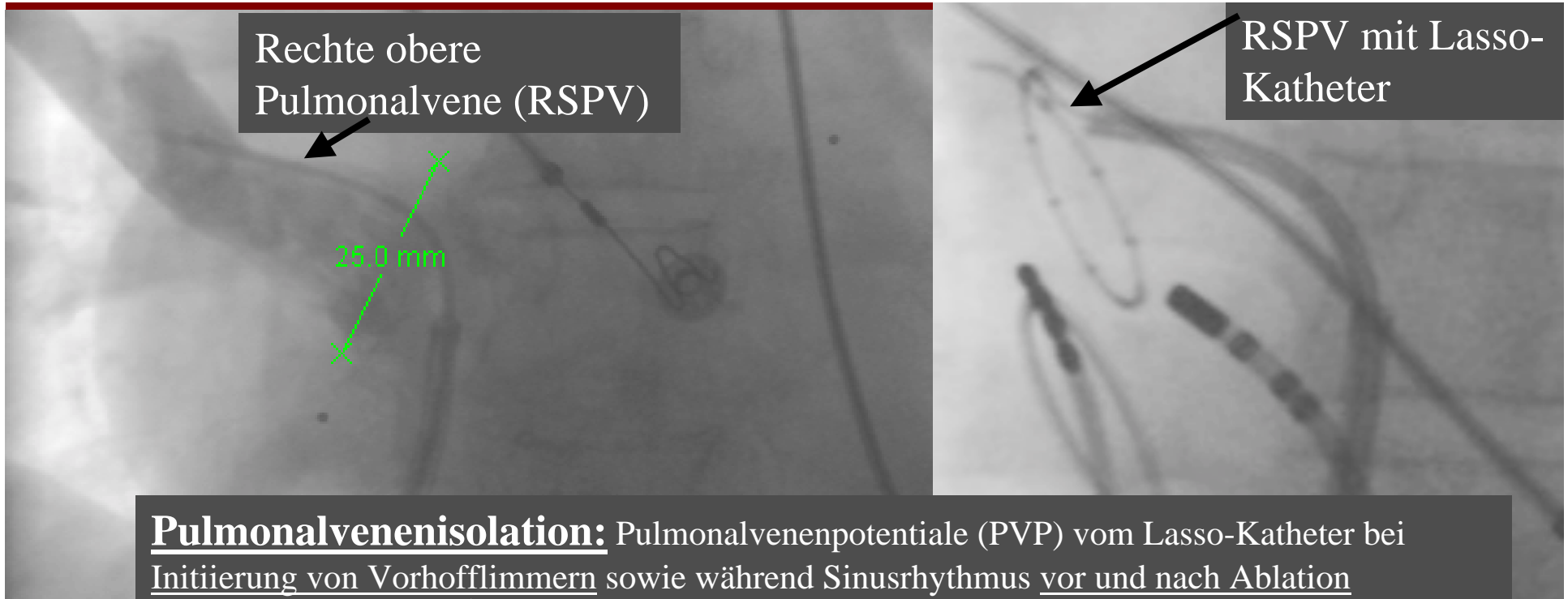
Haissaguerre, Jais, Shah et al.: NEJM, 339 (10), 1998

Subendokardiale Fasern im linken Vorhof und am Übergang zur Pulmonalvene

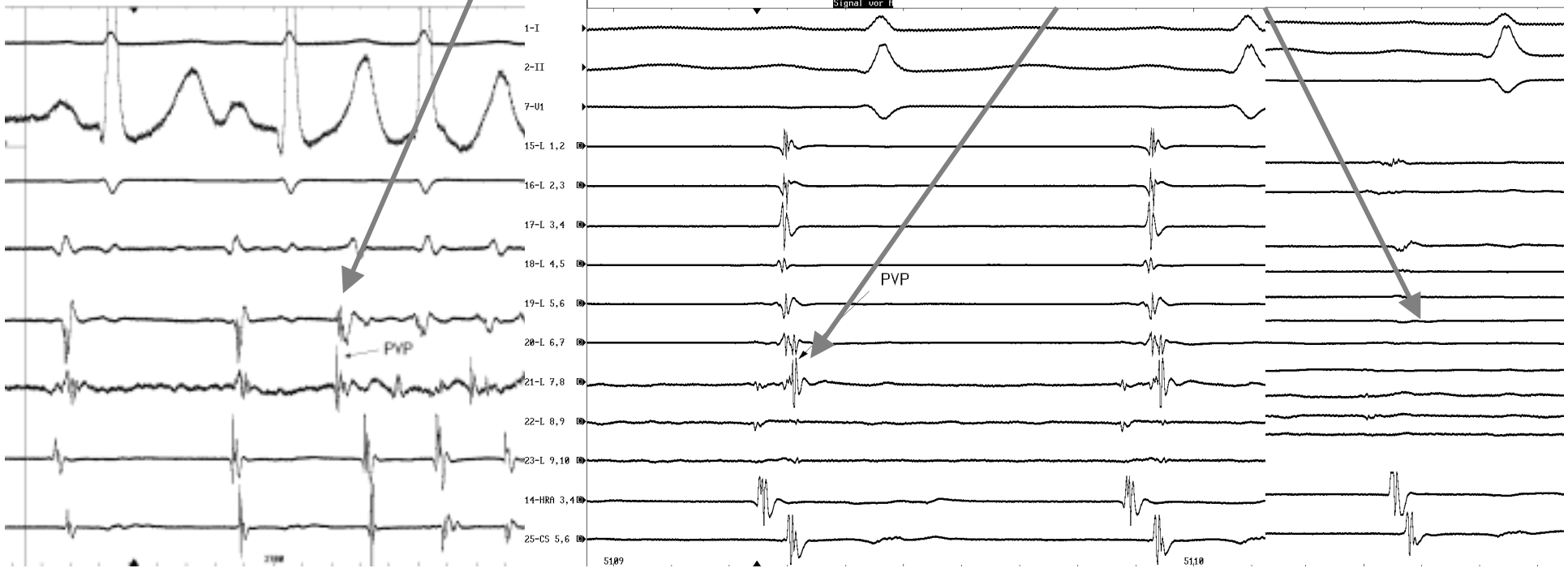


Saito et al., JCE
2001

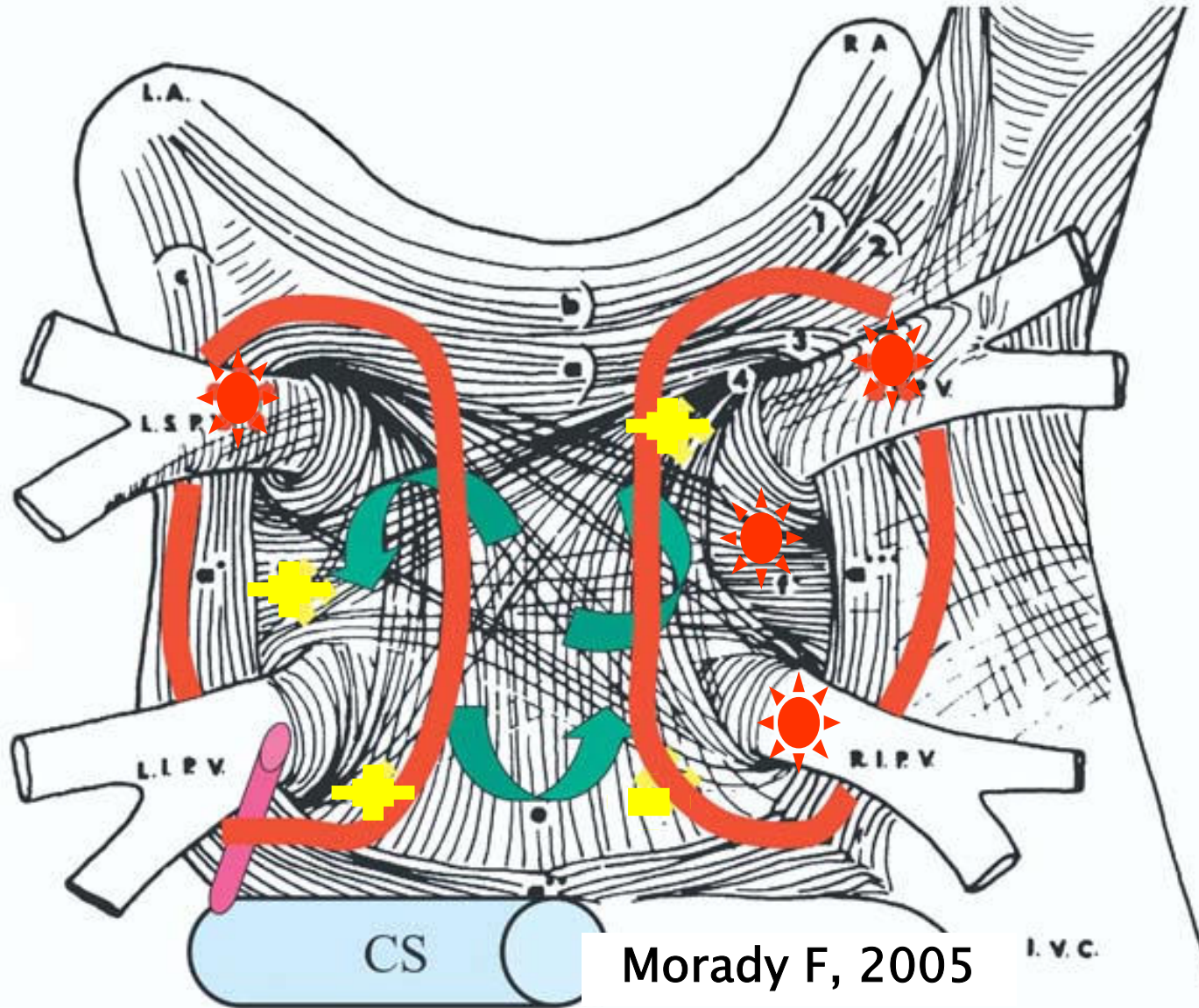





Pulmonalvenenisolation: Pulmonalvenenpotentiale (PVP) vom Lasso-Katheter bei Initiierung von Vorhofflimmern sowie während Sinusrhythmus vor und nach Ablation



Circumferentielle Ablation



Foci



Rotoren



Vagale
Innervation



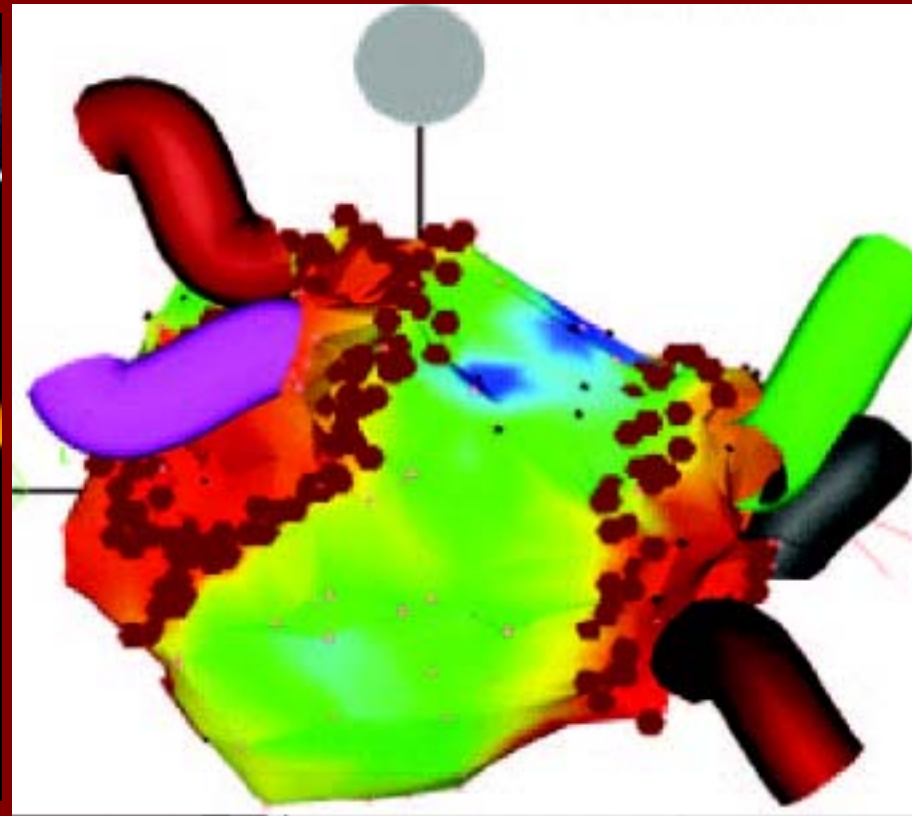
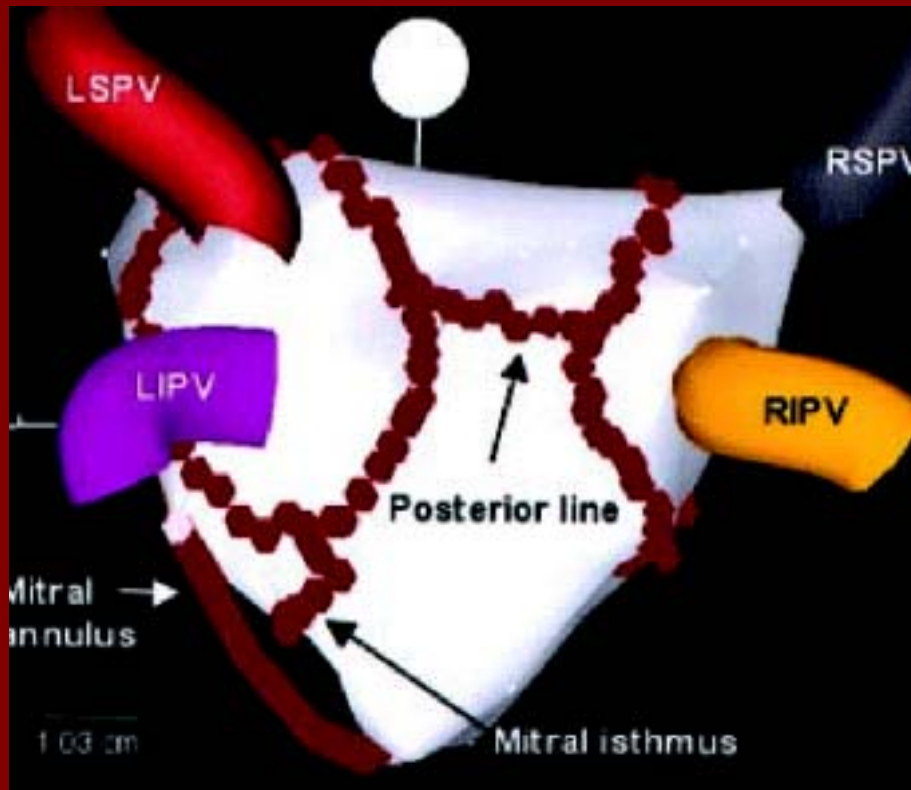
Ablations-
linien

Vorhofflimmer-Ablation: Anatomischer Ansatz mit Hilfe des Carto[®]-Systems versus Pulmonalvenenisolation – Paroxysmales AF



Oral, Morady et al,
Circulation 2003

Karch, Zrenner, Schmitt
et al. Circulation 2005

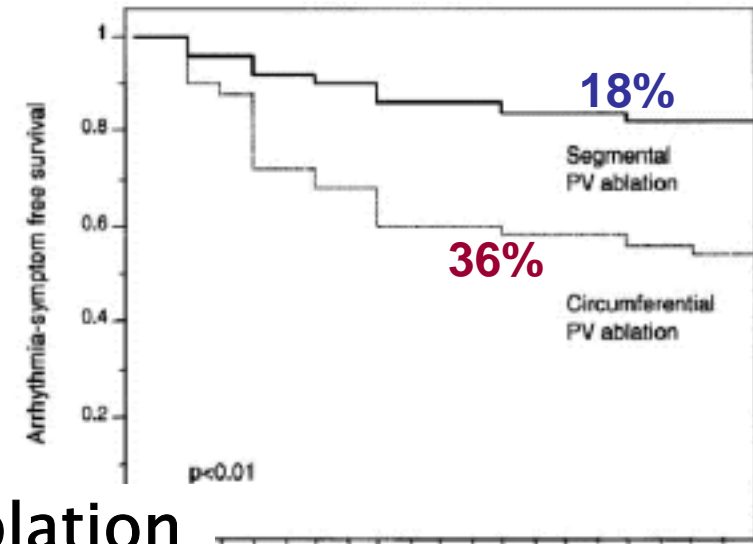
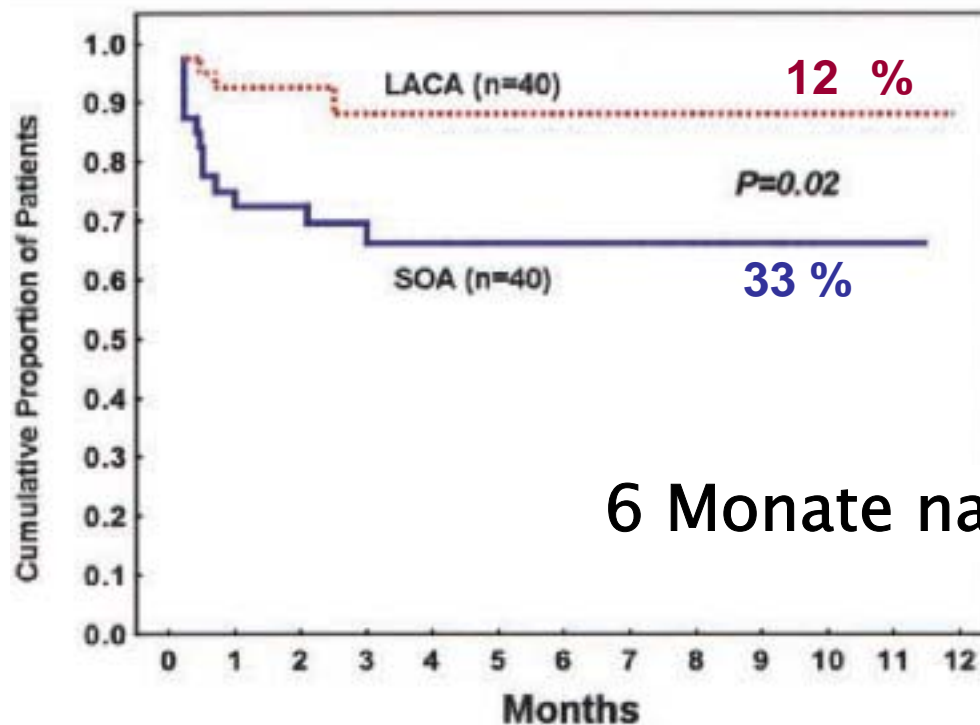


Vorhofflimmer-Ablation: Anatomischer Ansatz mit Hilfe des Carto[®]-Systems versus Pulmonalvenenisolation – **Paroxysmales AF**



Oral, Morady et al, Circulation 2003

Karch, Zrenner, Schmitt et al. Circulation 2005



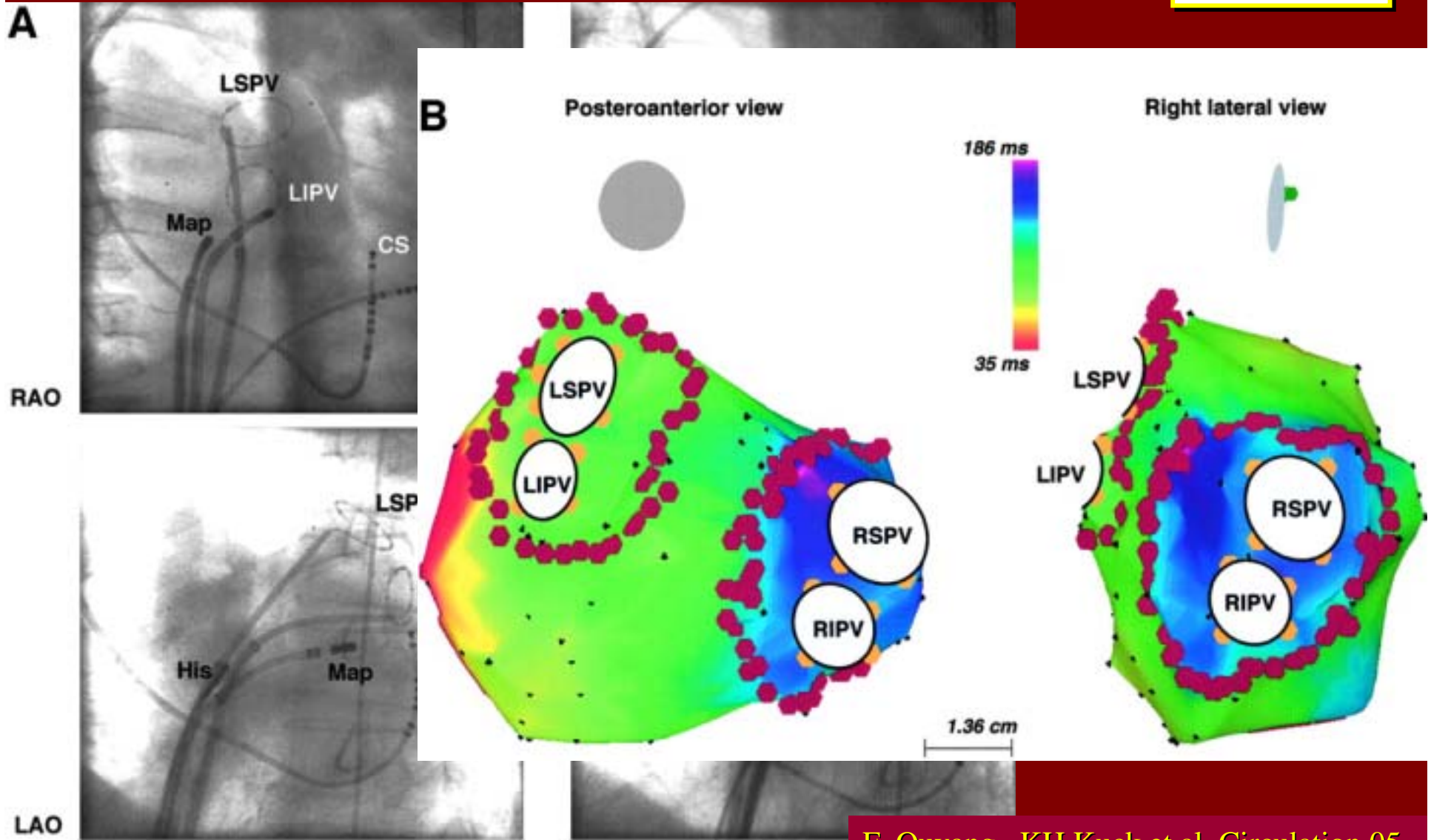
6 Monate nach Ablation

	LACA	SOA	P
Dauer (min)	284 ± 86	256 ± 72	0,02
Durchleuchtung (min)	45 ± 21	72 ± 26	0,01

51 ± 10 bzw. 52 ± 12 Jahre

60 (52–65) Jahre

Katheterablation bei persistierendem Vorhofflimmern in Doppel – Lasso – Technik



Katheterablation bei persistierendem Vorhofflimmern in Doppel – Lasso – Technik



Follow-up:

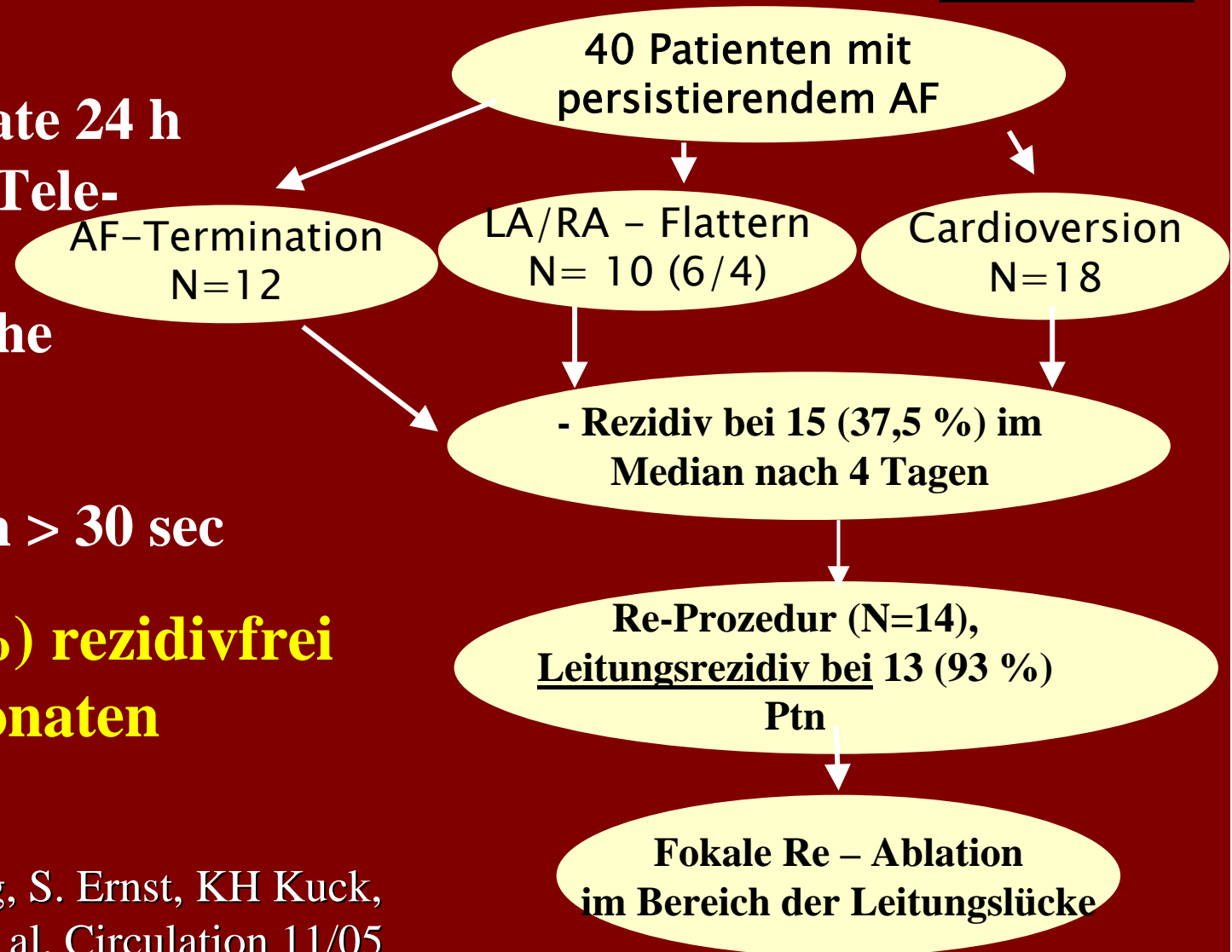
■ 1,3,6,12 Monate 24 h

LZ-EKG plus Tele-EKG

(symptomatische Phasen)

■ Tachykardien > 30 sec

■ 38 Ptn (95 %) rezidivfrei nach 8 ± 2 Monaten



Prädiktoren für Rezidivfreiheit nach AF – Ablation (PV – Isolation)



	OR	95%CI	P
6 Monate			
Nicht – induzierbar	4,29	1.18–15.51	0.027
Paroxysmales AF	3,24	1.05–10.00	0.040
Keine Herzklappenkrankheit	4,02	1.00–16.18	0,05
1 Jahr			
Nicht – induzierbar	3,84	1,02 – 14,52	0,047
Paroxysmales AF	<u>4,8</u>	1,42 – 16,28	0,012

Essebag, Josephson et al. , Eur H J 2005

Catheter Ablation for the Cure of Atrial Fibrillation Study (CACAF – Studie)

N = 137, multizentrisch, prospektiv, randomisiert 1:1

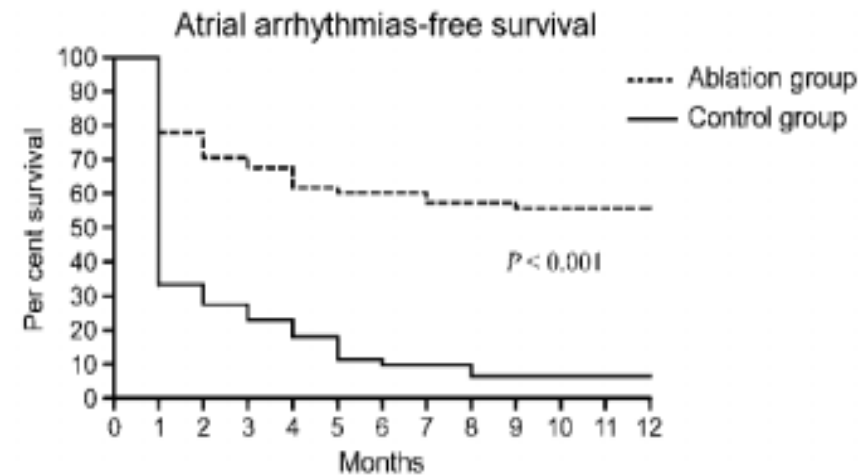


Medikamentöse
antiarrhythmische Therapie

VS.

medikamentöse
antiarrhythmische
Therapie plus
Katheterablation

elektroanatomische circumferentielle
Ablation beider PV – Paare plus Mitral-
Linie, posteriore Linie und
cavotricuspider Isthmus
(transtelephonische EKG –
Übertragung + Holter)



No at risk

Ablation 68 67 53 48 46 42 41 41 39 39 38 38 38

Control 69 69 23 18 14 11 7 6 6 4 4 4 4

Figure 2 Atrial arrhythmia-free survival curves after the blanking period.

Amiodaron 65 %

Flecainid 25 %

Stabile et al., Eur H J, Januar 2006

Ablation als „First – line – therapy“ bei paroxysmalem Vorhofflimmern (N = 70) vs. medikamentöse antiarrhythmische Therapie



Ergebnisse nach 12 Monaten

	PVI (N=33)	Medikamente* (N=37)	P
Rezidiv	4 (13%) von 32	22 (63%) von 35	<0,001
Hospitalisation	3 (9%) of 32	19 (54%) of 35	<0,001

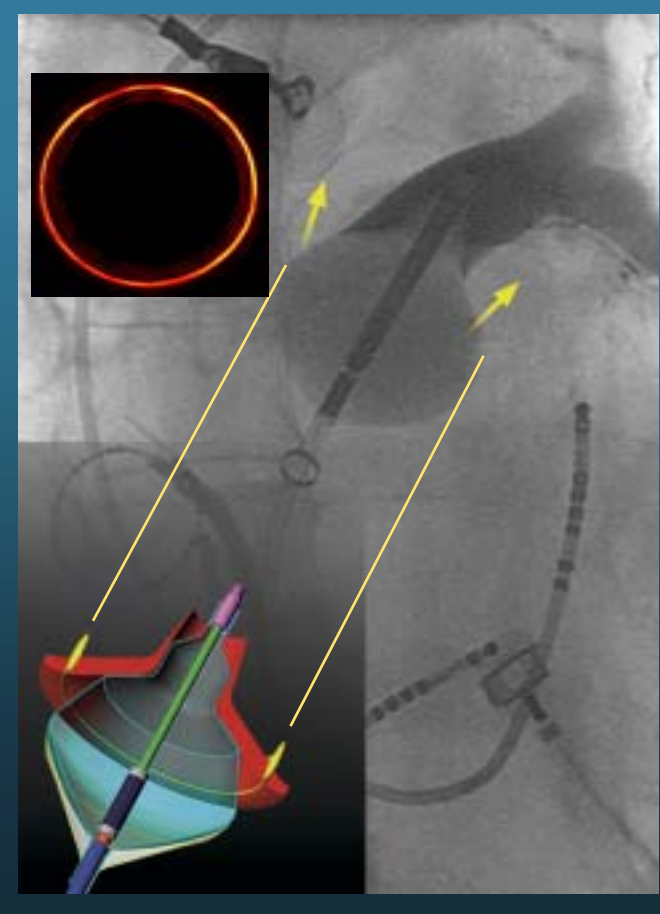
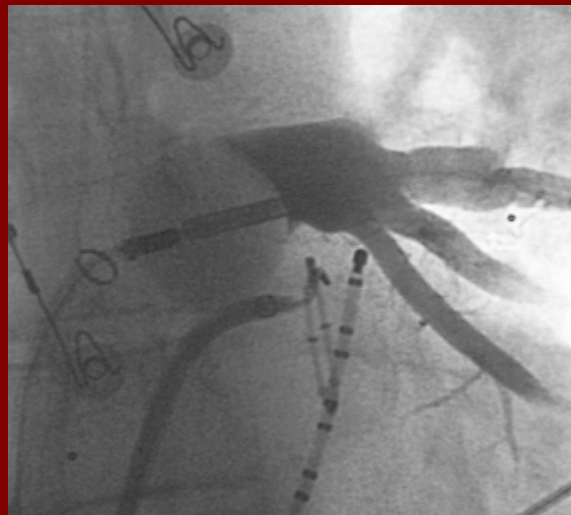- Lebensqualität (SF-36) signifikant besser in der Ablationsgruppe
- 2 Patienten (6%) mit asymptomatischer PV-Stenose

*** Flecainid (77 %) oder Sotalol (23 %)**

Hochintensiver fokussierter Ultraschall (HIFU) zur PV – Isolation



- fokussiert
- circumferentielle Läsionen mit einer Sicherheitsdistanz zu den Ostien
- Kaum ein Risiko für Pulmonalstenosen



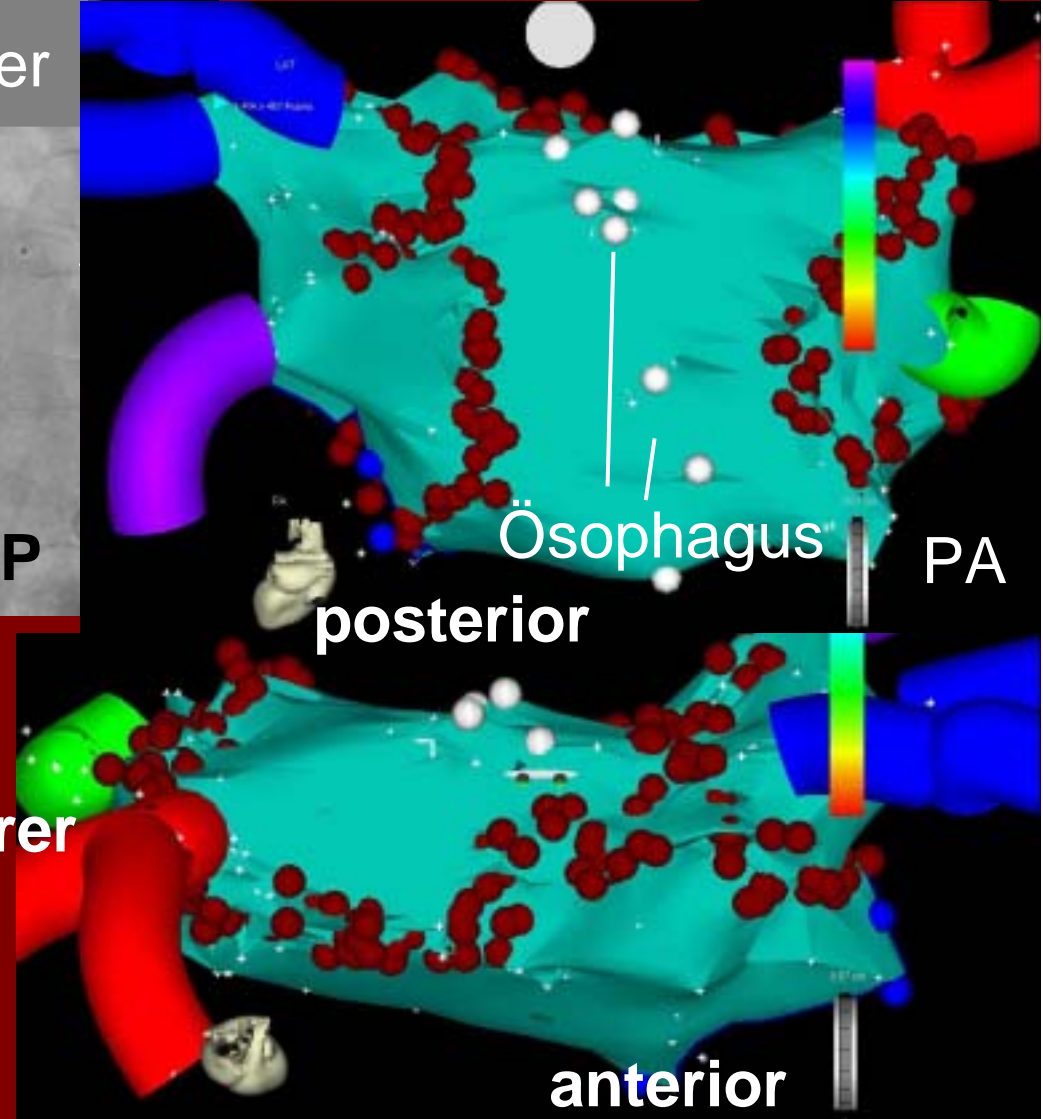
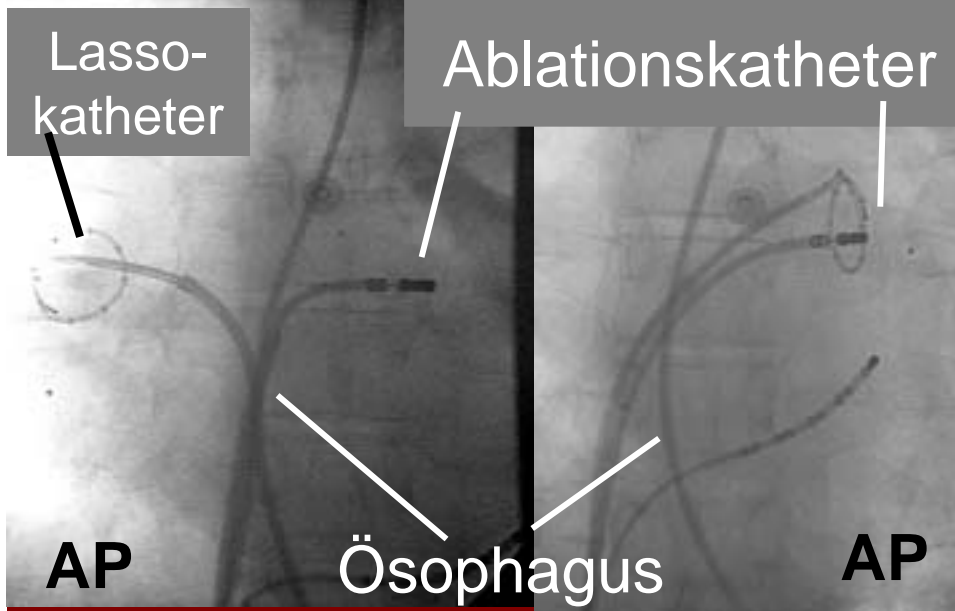
Markus, Stellbrink et al.,
Heart Rhythm 2005 (Abstr.)

Linksatriale Vorhofflimmerablation – Komplikationen (3 % – 6 %)



- Perikardtamponade (0,5 – 1,4 %)
- Pulmonalvenenstenosen (1,5 – 3 %)
- Zerebraler Insult (0,5 – 2 %)
- Linksatriales Vorhofflattern (bis 10 %)
- Sehr selten:
 - Ösophagus – linksatriale Fistel
Cappato et al., Circulation 2005
 - Rechtsseitige Zwerchfellparese
Vasammreddy, Calkins et al., Heart Rhythm 2005
 - Gastroparese
Vermi, Natale et al., Circulation 2005

Echtzeit - Darstellung des Ösophagus durch dünne Magensonde, circuläre Linienführung mit Mitrallinie und Dachlinie bei persistierendem AF



**„Bielefelder
Linien“ Lasso -
kontrolliert**

**Superiorer
Blick**

Erfolgsrate nach Ablation links – atrialer Tachykardien in Bielefeld (N = 30)



Rhythmusstörung	N	Erfolgsrate (%)
Fokale links atriale Tachykardie	2	100
Linksatriales Flattern	4	75
Paroxysmales Vorhofflimmern*‡ (1 Patient ohne Follow up)	20	84 (16/19)
Persistierendes Vorhofflimmern*‡	4	75

* Symptombefreiheit 3 – 6 Monate nach Ablation plus SR in 48 h Holter nach 3 oder 6 Monaten

‡ jeweils 1 Patient mit einer Re-Ablation

Zusammenfassung 1



- Die deutliche Majorität der in klinischen Ablations - Studien behandelten Patienten zeigte
 - ein **mittleres Alter zwischen 50 und 60 Jahren**
 - **keine wesentliche strukturelle Herzkrankheit**
 - **paroxysmales und seltner persistierendes Vorhofflimmern.**
- Beim **paroxysmalen** Vorhofflimmern fanden sich **bessere Langzeitergebnisse.**
- Die Pulmonalvenenisolation behält ihren Stellenwert und ist **bei paroxysmalem Vorhofflimmern** ist durchaus als **„first-line“-Therapie** effektiv.

Zusammenfassung 2



- Die Lasso-kontrollierte **circumferentielle Ablation** ergibt beim persistierendem Vorhofflimmern gute Ergebnisse.
- **Mehrere Ablationsprozeduren** sind nicht selten erforderlich.
- Die **Katheterablation ist auch additiv** zu einer wirksamen medikamentösen antiarrhythmischen Therapie **effektiv**.

Schlussfolgerung



- Der **optimale Patient für die Vorhofflimmerablation** ist eher **unter 70 Jahre alt**, weist **keine schwerwiegende strukturelle Herzkrankheit** auf und zeigt **hochsymptomatisches paroxysmales Vorhofflimmern** mit vielen Episoden.
- Die **circumferentielle Ablation** des linken Vorhofs ist vor allem bei **persistierendem Vorhofflimmern** indiziert.
- **Ältere Patienten mit permanentem Vorhofflimmern** und **komplexer Komorbidität** kommen bei klinischer Indikation für eine **His – Bündel – Ablation zur definitiven Frequenzkontrolle** in Betracht.
- Die **Hybridtherapie** führt bei **etwa 15 % der antiarrhythmisch behandelten Vorhofflimmerpatienten** zu guten Ergebnissen.

Vorhofflimmer - Ablation bei Herzinsuffizienz (48 h – Holter nach 1,3,6,12 Monaten)



	Herz- insuffizienz (N=58)	Keine Herz- insuffizienz (N=58)	P
EF (%)	35 ± 7	66 ± 7	<0,001
LA – Größe (mm)	50 ± 7	46 ± 6	0,04
Zusätzliche Linien: N (%)	53 (91)	54 (91)	1,0
Re – Ablation: N (%)	29 (50)	27 (47)	0,55
Komplikationen: N (%)	2 (3)	1 (2)	0,74
Erfolg ohne Antiarrhy.	40 (69)	41 (74)	0,84